

NEUROPATÍA COMPRESIVA DEL NERVIOS MUSCULOCUTANEO EN TENISTAS PROFESIONALES

Lic. Diego Mendez, Klgó Ftra CMP

PALABRAS CLAVES: sobrecarga-detección precoz-enfoque terapéutico específico.

RESUMEN

Los nervios periféricos cursan en íntima relación con tejidos blandos como músculos, fascias, tendones y huesos (superficies de contacto). Los movimientos repetitivos y la consiguiente reacción inflamatoria en caso de roce excesivo por hipertrofia asimétrica o sobrecarga de un músculo, pueden ocasionar dolor agudo y/o pérdida de movimiento neural por las adherencias residuales de dicha inflamación.

En los deportistas, los nervios periféricos son susceptibles a las lesiones por la excesiva demanda fisiológica que recae tanto en las estructuras neurológicas como en los tejidos blandos que las rodean. Los mecanismos comunes de lesión son la compresión, tracción, isquemia y laceración.

Según la clasificación de Seddon basada en los cambios neurofisiológicos, la severidad de las lesiones nerviosas aumenta desde la neuropraxia a la axonotmesis y neurotmesis.

Afortunadamente, la mayor parte de las lesiones nerviosas en el hombro en deportistas son de primer grado o neuropraxias que consisten en un bloqueo de la conducción con presencia de estructuras neurales intactas, incluyendo los axones y el tejido conectivo de recubrimiento. El pronóstico para una recuperación completa en estos casos es excelente.

NERVIOS MUSCULOCUTANEO

El nervio musculocutáneo es un nervio mixto que nace del tronco secundario anteroexterno del plexo braquial a nivel del borde inferior del músculo pectoral menor. Las fibras que lo constituyen proceden de los nervios cervicales quinto, sexto y séptimo. Este nervio se dirige oblicuamente hacia abajo y afuera, hasta el pliegue del codo, donde se divide en sus ramas terminales. En su trayecto hasta el codo, atraviesa la parte media del músculo coracobraquial, de arriba abajo y de adentro a afuera, para colocarse entre el bíceps por delante y el braquial anterior por detrás.

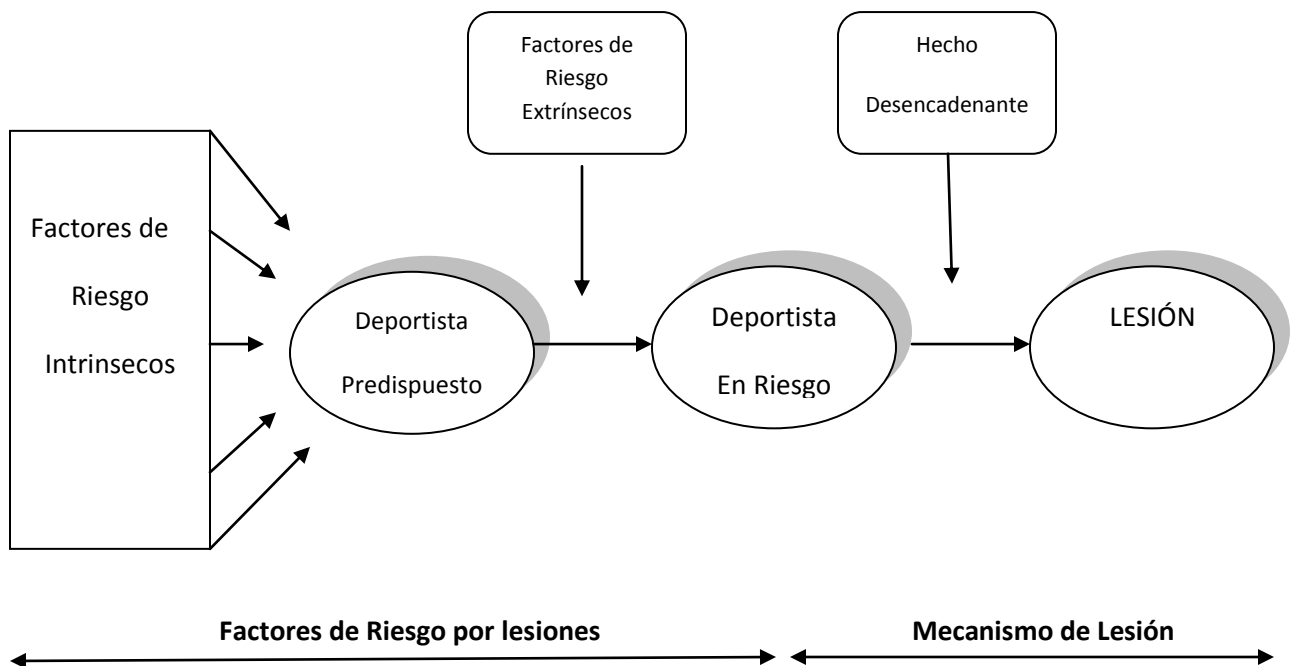
El nervio musculocutáneo puede ser comprimido dentro del desfiladero del coracobraquial con el brazo en posición de lanzamiento, momento en el cual dicho músculo se encuentra en estiramiento. Esto puede ocurrir durante el servicio en el tenis, gesto en el cual se suma la extensión explosiva del codo acompañada de una pronación del antebrazo, mayormente en el segundo saque, que aumentaría las posibilidades de lesionar el nervio poniéndolo en tensión.

Los problemas del musculocutáneo aislados no son comunes pero han sido citados en la literatura cada vez con más frecuencia desde el primer caso narrado en 1978. Sin embargo, no existe bibliografía que describa esta patología en el tenis, siendo cada vez más frecuente la aparición de la misma.

COMPRESIÓN DEL NERVIJO MUSCULOCUTANEO EN EL TENISTA

En el tenis, y siguiendo un **Modelo de Prevención** existen factores de riesgo tanto internos como externos que pueden predisponer a la aparición de esta patología. Entre ellos encontramos como **factor de riesgo interno** a la sobrecarga y la fatiga muscular de la cadena anterointerna de miembro superior dominante (++) subescapular y coracobraquial) que tenderá al acortamiento y debilidad con el tiempo, a las diskinesias escapulares, pérdida de la rotación interna glenohumeral, acortamiento y debilidad de la cadena anterior del miembro superior (+ braquial anterior). Como **factor de riesgo externo** encontramos las características de las pelotas con las que se juega, el cambio a una bola más pesada por diferente marca o torneo, competir o entrenar a nivel del mar (sin altura) y en polvo de ladrillo.

El **hecho desencadenante** puede deberse a una modificación en el gesto deportivo, más comúnmente en el saque, que puede ocurrir por varios motivos que van desde la variación voluntaria del gesto para incrementar el rendimiento del mismo o como compensación de otra lesión distante en el cuerpo del deportista como pueden ser lesiones cervicales, sobrecargas púbricas o sobrecargas de los músculos del abdomen (recto mayor del abdomen contralateral).



Modelo multifactorial de Meeuwisse et al. (1994). Roald Bahr, Prevención de Lesiones Deportivas. Panamericamna.

El cuadro se presenta con una debilidad de la flexión del codo por el compromiso del bíceps braquial y el braquial anterior, ya que los ramos que inervan estos músculos se desprenden del nervio luego de su pasaje por el coracobraquial. Esta debilidad está acompañada por un dolor puntual en la unión del tercio medio con el tercio inferior del brazo, tanto en su cara interna como externa. Los deportistas pueden referir una pérdida de sensibilidad variable a lo largo de la cara lateral del antebrazo por el compromiso de la rama terminal del nervio musculocutáneo, el nervio cutáneo lateral del antebrazo, que inerva los tegumentos de la cara externa del antebrazo hasta el lado externo de la eminencia tenar, dejando un ramo profundo para la articulación radiocarpiana. El examen clínico revela atrofia de los músculos mencionados anteriormente o solo disminución del tono muscular, dependiendo de la cronicidad del proceso. La flexión del codo y la supinación del antebrazo son débiles pero pueden realizarse con compensación del músculo supinador largo que es inervado por el nervio radial.

La lesión del nervio musculocutáneo puede identificarse tempranamente por una sobrecarga del supinador largo que intenta compensar la disminución en la función de los demás flexores de codo.

Los Puntos Gatillo (PG) del coracobraquial se encuentran activos y deben ser identificados para su correcta inhibición. Este músculo actúa sinérgicamente con el deltoides anterior, porción corta del bíceps y pectoral mayor en la flexión y aducción del hombro, por lo que los PG activos del coracobraquial van a desarrollar PG en los músculos sinergistas de su unidad funcional que deben ser igualmente inhibidos para eliminar el cuadro por completo.

DIAGNOSTICO

El objetivo es llegar a evidenciar dos situaciones concretas:

- Compromiso del nervio musculocutáneo
- Compromiso del músculo coracobraquial

Para ello es necesario un examen clínico específico que puede estar acompañado de exámenes complementarios.

Compromiso del nervio musculocutáneo

El diagnóstico de las lesiones proximales de este nervio se realiza con el descubrimiento de debilidad del bíceps sin involucración del deltoides u otro músculo, con la frecuente excepción del coracobraquial y del supinador largo. Puede también haber un área de entumecimiento en la zona distal de la parte radial del dorso del antebrazo, que puede no ser evidenciada sin un examen de sensibilidad minucioso.

Como complemento se puede realizar la prueba neurodinámica del nervio mediano descrita por Michael Shacklock (2007).

Los exámenes complementarios que se pueden utilizar para alcanzar este diagnóstico son la EMG y la ultrasonografía. El examen por excelencia para la identificación de este tipo de patología es la EMG que determina el sitio y gravedad de la lesión nerviosa. En la ecografía se puede evidenciar hinchazón axonal, hipocogenicidad del nervio, formación de neuroma y laceración parcial con

pérdida del patrón fascicular normal. El ultrasonido de alta resolución puede mostrar la ubicación exacta, extensión y tipo de lesión.

Compromiso del músculo coracobraquial

Aquí iremos en busca de la sobrecarga de este músculo utilizando diferentes tests específicos y la palpación de los PG (Travell y Simons, 1999).

- Test del frote de la espalda. El objetivo de esta prueba es estirar el músculo por la posición extrema en extensión y rotación interna. Si existe acortamiento del coracobraquial el individuo no podrá acercar el codo al tronco.
- Para evaluar la fuerza del coracobraquial se pide al paciente que eleve el brazo hasta 45 grados de flexión con el hombro en rotación externa, el codo del paciente flexionado con el antebrazo supinado para acortar al bíceps y se le pide que resista la fuerza del operador hacia la extensión y abducción. En caso de existir un PG activo, el individuo referirá dolor, si no puede mantener la posición pero no hay dolor es signo de debilidad pura.

Para completar el diagnóstico también podremos utilizar la ultrasonografía en busca de septums intramusculares que pueden presentar bordes afilados y lesionar el nervio con las contracciones repetitivas utilizadas durante los gestos deportivos.

ENFOQUE TERAPEUTICO

Lo primero que debemos averiguar para poder arrojar un pronóstico es la continuidad de los síntomas. Los síntomas continuos son indicativos de mal pronóstico, por el contrario, si estos son intermitentes, la evolución tendría que ser positiva.

Las lesiones del nervio musculocutáneo generalmente resuelven conservadoramente, no requiriendo intervención quirúrgica. Sin embargo, si no existe recuperación completa luego de 3 meses de iniciados los síntomas, la cirugía debe ser considerada. Las lesiones completas son raras en la población deportista, pero pueden encontrarse luego de las reparaciones quirúrgicas por inestabilidad anterior de hombro. La Mesoterapia y la medicación con el complejo vitamínico B pueden ayudar y debe ser indicado por el Médico tratante.

El tratamiento kinésico estará destinado a normalizar la mecánica del cingulo del hombro y descomprimir todos los desfiladeros por los cuales transita el nervio musculocutáneo, incluido el músculo coracobraquial.

Debemos abarcar los siguientes parámetros:

- Movilización de la columna cervicodorsal. Especialmente de las vertebra involucradas en las raíces que forman parte del nervio musculocutáneo (C4 a C7).
- Relajación del grupo muscular de los escalenos.
- Estiramiento de tipo activo excéntrico postural sobre la cadena estática anterior y antero interna del miembro superior involucrado.
- Reposicionamiento escapular. Aquí se incluye la flexibilización del músculo pectoral menor y el fortalecimiento de los aductores escapulares en forma sinérgica.

- Descenso de la primera costilla.
- Recuperación de la artrocinemática glenohumeral normalizando los rangos de rotación interna.
- Inhibición de los PG del músculo coracobraquial y músculos sinergistas.
- Movilización neurodinámica del nervio musculocutáneo para recuperar su movilidad normal.

BIBLIOGRAFIA

1. BASSETT FH, NUNLEY JA; Compression of the musculocutaneous nerve at the elbow; *J Bone Joint Surg Am*, 64:1050-1052, 1982.
2. BODEN SD, MCCOWIN PR, DAVIS DO, ET AL; Abnormal magnetic-resonance scan of cervical spine in asymptomatic patients: a prospective investigation. *J Bone Joint Surg Am* 72:1178–1184; 1990.
3. BRADDOM RL, WOLFE C; Musculocutaneous nerve injury after heavy exercise; *Arch Phys Med Rehabil*, 59(6):290-3; 1978.
4. CHIARAPATTANAKOM et al; Anatomy and internal topography of the musculocutaneous nerve: The nerves to the biceps and brachialis muscle; *The Journal of Hand Surgery*; 3(2): 250-255; 1998.
5. DAVIDSON J, BASSETT F, NUNLEY J; Musculocutaneous nerve entrapment revisited; *Journal of Shoulder and Elbow Surgery*; 7(3): 250-255; 1998.
6. DURALDE X.; Neurologic injuries of the athlete's shoulder; *Journal of Athletic Training*; 35(3): 316-328; 2000.
7. FEINBERG JH, NADLER SF, KRIVICKAS LS; Peripheral nerve injuries in the athlete; *Sports Med.*; 24(6): 385-408; 1997.
8. HARRIMAN DGF; Ischaemia of peripheral nerve and muscle; *J. clin. Path.*, 30, Suppl. (Roy. Coll. Path.), 11, 94-104
9. POTU B, RAO M, NAYAK S, VOLLALA V, MANDAVA A, THOMAS H; Variant insertion of coracobrachialis muscle in the South Karnataka cadaver; *Cases Journal*, 1: 291; 2008.
10. ROUVIERE, H., DELMAS, A; *Anatomía Humana: Descriptiva, topográfica y funcional*; Tomo 3; 9na edición; España, Ed. Masson, 1996.
11. SHACKLOCK, M; *Neurodinámica Clínica*; Ed. Elsevier, Madrid, 2007.
12. SIMONS D, TRAVELL J, SIMONS L; *Myofascial pain and dysfunction: The Trigger Point Manual*, volume 1; segunda edición; Williams y Wilkins; Baltimore; 1999.
13. TOROS T, KARABAY N, OZAKSAR K, SUGUN TS, KAYALAR M, BAL E; Evaluation of peripheral nerves of the upper limb with ultrasonography: a comparison of ultrasonographic examination and the intra-operative findings; *J Bone Joint Surg Br*, 91(6):762-5, 2009.